PUCPR
GRUPO MARISTA

PONTIFÍCIA UNIVERSIDADE CATÓLICA DO PARANÁ
PROCESSO SELETIVO – EDITAL N.º 09/2019
PROVA OBJETIVA

RESIDÊNCIA MÉDICA – HUC/HMSB

---

11 DE NOVEMBRO DE 2019

PRÉ-REQUISITO EM CIRURGIA GERAL

LEIA ATENTAMENTE AS INFORMAÇÕES E INSTRUÇÕES ABAIXO:

1. Esta **PROVA** contém 40 questões numeradas de 01 a 40, sendo que cada uma equivale a 2,5 pontos. As questões numeradas de 01 a 30 apresentam 5 opções identificadas pelas letras **A**, **B**, **C**, **D** e **E.** Apenas uma responde corretamente à questão. As questões numeradas de 31 a 40 são questões de verdadeiro ou falso e se referem aos casos clínicos apresentados. Para essas questões marque no **CARTÃO-RESPOSTA**, no espaço correspondente o código **V,** caso julgue o item VERDADEIRO/CORRETO, ou o código **F,** caso julgue o item FALSO/INCORRETO.
2. Confira se a sua **PROVA** contém a quantidade de questões correta e se corresponde à sua **ESPECIALIDADE**. Em caso negativo, comunique imediatamente ao fiscal de sala para a substituição da prova.
3. Verifique, no **CARTÃO-RESPOSTA**, se os seus dados estão registrados corretamente. Caso encontre alguma divergência, informe imediatamente ao fiscal de sala.
4. Após a conferência do **CARTÃO-RESPOSTA**, **assine seu nome** no local indicado.
5. Para as marcações do **CARTÃO-RESPOSTA**, utilize apenas caneta esferográfica, com ponta grossa e tinta **preta ou azul**.
6. Para o preenchimento do **CARTÃO-RESPOSTA:**
   a. Para cada questão, preencher apenas uma resposta.
   b. Preencha totalmente o espaço compreendido no retângulo correspondente à opção escolhida para resposta. A marcação em mais de uma opção anula a questão, mesmo que uma das respostas esteja correta.

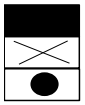

Preenchimento correto;
Preenchimento incorreto;
Preenchimento incorreto.

7. O tempo disponível para esta prova é de 03 (três) horas, com início às 14 horas e término às 17 horas.
8. Você poderá deixar o local de prova somente após as 15 horas.
9. O caderno de **PROVA NÃO** poderá ser levado pelo candidato.
10. Você poderá ser eliminado da **PROVA**, a qualquer tempo, no caso de:
    a. ausentar-se da sala sem o acompanhamento do fiscal;
    b. ausentar-se do local de provas antes de decorrida 1 (uma) hora do início da **PROVA**;
    c. ausentar-se da sala de provas levando **CARTÃO-RESPOSTA** da Prova Objetiva e/ou caderno de **PROVA**;
    d. ser surpreendido, durante a realização da **PROVA**, em comunicação com outras pessoas ou utilizando-se de livro ou qualquer material não permitido;
    e. fazer uso de qualquer tipo de aparelho eletrônico ou de comunicação, bem como protetores auriculares sem a permissão da Comissão;
    f. perturbar, de qualquer modo, a ordem dos trabalhos, incorrendo em comportamento indevido;
    g. não cumprir com o disposto no edital do Exame.

✂----------

RESPOSTAS									
1.	2.	3.	4.	5.	6.	7.	8.	9.	10.
	12.	13.	14.	15.	16.	17.	18.	19.	20.
21.	22.	23.	24.	25.	26.	27.	28.	29.	30.
31.	32.	33.	34.	35.	36.	37.	38.	39.	40.

EM BRANCO

1. Os índices de trauma são sistemas de pontuação que levam em conta gravidade do trauma por meio de indicadores elaborados para medir alterações fisiológicas, gravidade de lesões anatômicas e a sobrevida dos pacientes politraumatizados. A respeito desse tema, assinale a alternativa **CORRETA**.

A) O RTS Revised Trauma Score é um índice pautado em parâmetros fisiológicos e anatômicos. Utiliza a Escala de Coma de Glasgow, a pressão arterial sistólica e a frequência cardíaca associada à gravidade das lesões em cada um dos segmentos corporais.
B) O RTS Revised Trauma Score é capaz de estimar o tempo de hospitalização e a mortalidade tardia, mas não consegue estimar o risco de óbito precoce.
C) O ISS Injury Severity Score é um índice pautado por parâmetros anatômicos, muito utilizado para quantificar a gravidade das lesões, porém não é capaz de estimar o tempo de hospitalização.
D) O ISS Injury Severity Score é utilizado apenas para estimar a mortalidade precoce do paciente politraumatizado.
E) O RTS Revised Trauma Score é um índice pautado em parâmetros fisiológicos. Utiliza a Escala de Coma de Glasgow, a pressão arterial sistólica e a frequência respiratória.

2. Pacientes politraumatizados podem desenvolver graves distúrbios de coagulação relacionados à perda volêmica, acidose e hipotermia entre outras causas. Com relação às coagulopatias em pacientes com trauma grave, assinale a alternativa **CORRETA**.

A) O uso do soro fisiológico pode agravar quadros de SARA, SIRS ou de falência múltipla de órgãos em virtude da acidose metabólica hiperclorêmica que se desenvolve com a administração em altas doses.
B) O soro fisiológico e o ringer lactato são alternativas seguras, pois não agravam a lesão de reperfusão tecidual e não aumentam a adesão leucocitária.
C) A reposição volêmica inicial com cristaloides e hemocomponentes não ocasiona hemodiluição, desde que se mantenha um volume de infusão igual ou inferior a 4 litros.
D) Apesar de ocasionar riscos para o paciente traumatizado, a acidose metabólica não parece estar relacionada às coagulopatias do trauma.
E) A transfusão de concentrado de hemácias para pacientes com trauma grave deve ser considerada apenas para pacientes com temperatura corporal menor que 34 graus associada a pH sanguíneo menor que 7,1.

3. O trauma grave é tipicamente relacionado a um estado de estresse catabólico, no qual os pacientes demonstram uma resposta inflamatória sistêmica associada a complicações, como probabilidade maior a infecções, disfunção de múltiplos órgãos, hospitalização prolongada e aumento de mortalidade. Com relação à terapia nutricional em pacientes com trauma grave, assinale a alternativa **CORRETA**.

A) A utilização de fármacos vasoativos é uma contraindicação ao início da terapia nutricional no paciente traumatizado.
B) Nesses pacientes, deve-se priorizar a terapia nutricional parental isolada, pois o aporte nutricional é mais efetivo e pode oferecer um aporte calórico maior.
C) Deve ser iniciada nas primeiras 24 horas após a admissão ou assim que o paciente estiver estabilizado.
D) Lesão de vísceras ocas não é uma contraindicação à nutrição enteral precoce, devendo-se, contudo, nesses casos, monitorar o risco maior de fístula gastrointestinal.
E) No suporte nutricional inicial de pacientes com traumatismo grave, os valores recomendados são respectivamente 15 Kcal/Kg/dia de calorias e 3 g/Kg/dia de proteínas.

4. Existem protocolos de programas de otimização perioperatória chamados "***fast track***". Assinale a alternativa que apresenta critérios de rotina nessa abordagem.

A) Não utilização de antissepsia da região da incisão cirúrgica. Mobilização precoce.
B) Redução do tempo de jejum pré-operatório. Tricotomia 24 horas antes do procedimento. Termo de consentimento informado.
C) Não utilização de antissepsia da região da incisão cirúrgica. Antibiótico terapia de rotina por 7 dias em cirurgias de porte médio.
D) Redução do tempo de jejum pré-operatório. Termo de consentimento informado. Mobilização precoce.
E) Não utilização de antissepsia da região da incisão cirúrgica. Mobilização tardia. Antibiótico terapia de rotina por 7 dias em cirurgias de grande porte.

5. O acidente vascular cerebral AVC hemorrágico ou hemorragia intraparenquimatosa cerebral constitui cerca de 15% dos casos de AVC e é o subtipo de pior prognóstico. As principais causas e os principais sinais/sintomas são, respectivamente,

A) angiopatia amiloide e vasculites. Rigidez de nuca, convulsões e rebaixamento do nível de consciência.
B) hipertensão arterial sistêmica e neoplasias cerebrais. Rigidez de nuca, vômitos e hipertensão severa.
C) hipertensão arterial sistêmica e a angiopatia amiloide. Rigidez de nuca, vômitos e febre.
D) vasculites e neoplasias cerebrais. Rigidez de nuca, vômitos e hipertensão severa.
E) hipertensão arterial sistêmica e angiopatia amiloide. Rigidez de nuca, vômitos e hipertensão severa.

6. O objetivo da enteroplastia nos pacientes com doença de Crohn é evitar ressecção e preservar a função e extensão do intestino delgado. Os tipos de enteroplastias dependem da extensão do segmento estenosado. A respeito desse tema, assinale a alternativa **CORRETA**.

A) Os segmentos curtos menores de 5 cm são tratados com enteroplastia à Michelassi, que é uma incisão longitudinal seguida de sutura transversal.
B) Contraindicações para enteroplastia incluem estenose associada a fleimão ou fístula, suspeita de carcinoma, estenose duodenal e ressecção prévia maior do que 100 cm.
C) Estenoses maiores que 20 cm podem ser tratadas com enteroplastia à Fergusson para impedir síndrome do intestino curto. É confeccionada uma anastomose laterolateral isoperistáltica.
D) Para estenoses intestinais de 5 a 20 cm de extensão, a opção é a enteroplastia à Finney com anastomose laterolateral.
E) A entereplastia é ideal para doenças localizadas e não difusas do intestino delgado com poucas estenoses pontuais, devendo ser evitada na doença difusa.

7. Analise as afirmativas a seguir em relação às lesões vasculares cervicais.

I. Nas lesões situadas na zona II cervical, a incisão longitudinal na borda anterior do músculo esternocleidomastoideo proporciona um bom acesso.
II. A artéria carótida externa e seus ramos terminais situam-se nas zonas I e II.
III. As incisões que podem ser utilizadas para a abordagem das lesões vasculares são: simples, combinadas e estendidas.
IV. A cirurgia ainda é a opção de tratamento mais usada nas lesões de zona II.
V. As lesões da veia jugular interna correspondem a 20 % dos traumas penetrantes.

Quais estão **CORRETAS**?

A) Apenas a I, III, IV e V.
B) Apenas a I, III e V.
C) Apenas a I, II e IV.
D) Apenas a I e IV.
E) Apenas a II, IV e V.

8. Helena, 5 anos, dá entrada no pronto-socorro com de dor abdominal em cólica de forte intensidade e vômitos biliosos há 2 dias. Além disso, a mãe conta que a criança anda muito prostrada, abatida e que perdeu 5kg nos últimos 3 meses. Ao exame físico, está hipocorada +++/IV, desidratada, com massa abdominal palpável em fossa ilíaca e flanco direitos. Ao toque retal, há saída de material mucossanguinolento em moderada quantidade. O diagnóstico mais provável para o caso apresentado e a conduta mais apropriada são:

A) Apendicite aguda com plastrão localizado – tomografia computadorizada de abdome.
B) Intussuscepção idiopática – tomografia computadorizada de abdome e ressonância de abdome.
C) Pólipo intestinal hemorrágico de cólon ascendente – colonoscopia e antibioticoterapia de amplo espectro.
D) Adenocarcinoma de cólon direito – colonoscopia.
E) Intussuscepção intestinal secundária a linfoma abdominal – laparotomia exploradora.

9. Dos procedimentos a seguir, o considerado padrão-ouro por laparoscopia é:

A) Hepatectomia direita.
B) Hepatectomia lateral esquerda.
C) Hepatectomia esquerda.
D) Trissegmentectomia.
E) Hepatectomia medial direita.

10. Recentemente a ressecção endoscópica do câncer gástrico precoce tem sido aceita como um dos tratamentos de escolha juntamente com o tratamento cirúrgico. Quanto às chances de cura do tratamento endoscópico do câncer gástrico precoce, é **CORRETO** afirmar que

A) os resultados da mucosectomia são superiores aos da dissecção submucosa.
B) em casos de adenocarcinoma bem diferenciado intramucoso sem úlcera e com até 2cm, a mucosectomia não apresenta eficiência, devendo ser evitada.
C) na dissecção submucosa, as taxas de ressecção em bloco único são de 93 a 96%.
D) na disseção submucosa, a taxa de ressecção curativa é de 25 a 50%.
E) em casos de adenocarcinoma bem diferenciado intramucoso com úlcera e com até 3cm, a mucosectomia é o padrão de escolha do tratamento.

11. Elizete, 56 anos, portadora de pancreatite crônica relata história de casos de pancreatite na família. Paciente desenvolveu diabetes e refere emagrecimento e piora da intensidade da dor abdominal nos últimos 3 meses. Foi submetida a tomografia de abdome com contraste que demonstrou massa na cabeça do pâncreas. A paciente foi, então, submetida à ecoendoscopia com três punções ecoguiadas. O exame citopatológico não indica malignidade.

Sobre essa situação, assinale a alternativa **CORRETA**.

A) Tratar clinicamente a paciente, pois a citopatologia tem excelente valor preditivo negativo.
B) Realizar nova tomografia de abdome em 6 meses para comparação, pois tais sintomas são característicos da pancreatite crônica, e a citopatologia demonstrou tratar-se de um pseudotumor.
C) Optar pela duodenopancreatectomia, pois a ecoendoscopia tem sensibilidade muito baixa para câncer de pâncreas em paciente com pancreatite crônica.
D) Submeter a paciente à nova ecoendoscopia, com número maior de punções, objetivando definir o diagnóstico de câncer, pois o desenvolvimento de câncer é maior nessa população, acentuado pela possibilidade de pancreatite hereditária e pela presença de sinais de alarme com estabelecimento recente.
E) Realizar colangioressonância de abdome em 3 meses, pois tais sintomas são característicos da pancreatite crônica e a citopatologia demonstrou tratar-se de um pseudotumor.

12. Assinale **V** (verdadeiro) ou **F** (falso) quanto aos retalhos na reconstrução de defeitos segmentares.

( ) Um retalho axial tem sua circulação oriunda de um determinado vaso e sua drenagem, por uma determinada veia, chamados de pedículo vascular do retalho.
( ) Os retalhos e os enxertos dependem de um leito para sua sobrevivência.
( ) O retalho livre é disponibilizado quando o pedículo vascular do retalho é cortado.

Assinale a alternativa que apresenta a sequência **CORRETA**.

A) F – V – F.
B) F – V – V.
C) F – F – V.
D) V – V – V.
E) V – F – V.

13. Pressão de perfusão abdominal é um dos mais atuais marcadores de avaliação da perfusão de órgãos abdominais em cirurgia do trauma. O conceito de pressão de perfusão intra-abdominal envolve

A) realização de arteriografia.
B) diferença entre pressão arterial média e pressão intra-abdominal.
C) doppler intra-abdominal.
D) colocação de transdutores intra-abdominais de pressão.
E) débito urinário de 24 horas e valores de pressão intra-abdominal.

14. Daniel, 23 anos, deu entrada no PS vítima de ferimento de arma de fogo abdominal. O cirurgião de plantão indicou laparotomia, pois o trajeto presumível incluía o andar inframesocólico. Durante o procedimento, identificaram-se três ferimentos em jejuno com comprometimento de mesentério em um segmento de 15cm e uma lesão puntiforme de cólon descendente. O tempo decorrido desde a agressão até a laparotomia foi de 3 horas. Tendo em vista o caso apresentado, o cirurgião deverá

A) fazer uma ressecção segmentar do jejuno com anastomose terminoterminal e uma colostomia em alça exteriorizando a lesão do descendente.
B) suturar as três lesões do delgado, ligar os vasos sangrantes do mesentério e fazer uma sutura primária do cólon após desbridar as bordas lesadas por queimaduras.
C) fazer uma ressecção segmentar do jejuno com anastomose terminoterminal e uma sutura primária do cólon após debridar as bordas lesadas por queimadura.
D) suturar as três lesões do delgado, ligar os vasos sangrantes do mesentério e realizar uma colostomia exteriorizando a lesão do descendente em alça.
E) Realizar uma enterectomia segmentar, anastomose terminoterminal associada a colectomia esquerda com anastomose colorretal.

15. Quais fatores de risco estão associados à infecção fúngica da necrose pancreática?

A) Nutrição enteral e presença de gás na tomografia computadorizada de abdome.
B) Ventilação mecânica e cateter vesical.
C) Acesso venoso central e hemodiálise.
D) Uso profilático de antibiótico e cateter vesical.
E) Uso profilático de antibiótico e nutrição parenteral precoce.

16. Observe as afirmativas sobre a terapia endoscópica nas hemorragias digestivas.

I. A terapia endoscópica não controla com sucesso o sangramento em 8 a 15% dos casos.
II. Em geral, úlceras grandes e localizadas na parede posterior do duodeno ou na pequena curvatura gástrica são mais sujeitas à falha do tratamento endoscópico.
III. As úlceras grandes e localizadas na parede posterior do duodeno ou na pequena curvatura gástrica raramente ocorrem em pacientes idosos.

A) Apenas I está correta.
B) Apenas I e III estão corretas.
C) Apenas II e III estão corretas.
D) Apenas I e II estão corretas.
E) Apenas I, II e III estão corretas.

17. Na classificação de Stweart-Way para lesão de via biliar durante a colecistectomia videolaparoscópica, o tipo associado à lesão da artéria hepática é

A) Grau I.
B) Grau II.
C) Grau III.
D) Grau IV.
E) Grau V.

18. Em relação ao acometimento intestinal por tuberculose, assinale a alternativa **CORRETA**.

A) Entre as formas de doença intestinal ocasionada por tuberculose, a hipertrófica é mais comum no íleo terminal.
B) As perfurações intestinais ocasionadas por tuberculose podem ser únicas ou múltiplas e, geralmente, ocorrem no íleo.
C) As perfurações intestinais por tuberculose são mais comuns nas formas hipertróficas.
D) A forma ulcerativa do acometimento do intestino delgado por tuberculose geralmente localiza-se no ceco e pode apresentar aspecto tumoral.
E) Entre as formas de doença intestinal ocasionada por tuberculose, a ulcerativa é mais comum no ceco.

19. De acordo com doença arterial obstrutiva periférica (DAOP), assinale a alternativa **CORRETA**.

A) Isquemia crítica é a presença de dor em repouso persistente, com necessidade de analgesia com opiáceos por, pelo menos, 2 semanas ou de ulceração ou gangrena no pé ou pododáctilos.
B) De acordo com a classificação de Fontaine da DAOP, o estágio IIa é caracterizado por claudicação moderada/grave.
C) Isquemia crítica é a presença de dor em repouso persistente, com necessidade de analgesia com opiáceos por, pelo menos, 4 semanas, não necessitando a presença de ulceração ou gangrena no pé ou pododáctilos para seu diagnóstico.
D) O Consenso Transatlântico de Intersociedades classificou lesões femoropoplíteas TASC B como aquelas com estenose isolada de comprimento menor ou igual a 10 cm.
E) A gravidade dos sintomas na DAOP é determinada por vários fatores, como doença pulmonar obstrutiva crônica, estenose arterial crítica, circulação colateral pobre e múltiplas estenoses sequenciais.

20. Em relação à patologia do câncer gástrico difuso hereditário, é **CORRETO** afirmar que

A) os focos tumorais se localizam na camada muscular.
B) alguns focos tumorais podem apresentar características típicas do adenocarcinoma intestinal.
C) os focos tumorais se localizam logo abaixo da camada epitelial junto à lâmina basal.
D) a mutação no gene *CDH1* leva a alterações na proteína APC que desencadeia todas as alterações anatomopatológicas encontradas nesses casos.
E) a mutação no protooncogene Kras leva a alterações na proteína APC que desencadeia todas as alterações anatomopatológicas encontradas nesses casos.

21. Em relação às técnicas restritivas e às derivações biliopancreáticas para o tratamento da obesidade, assinale **V** (verdadeiro) ou **F** (falso).

( ) Nas técnicas gastroplastia vertical com bandagem e banda gástrica ajustável, a câmara gástrica fica muito reduzida, por isso se recomenda o aumento na ingestão de alimentos líquidos ou pastosos hipercalóricos para o sucesso do tratamento.
( ) Nas técnicas restritivas, o consumo irrestrito de bebidas alcoólicas, que, além do seu conteúdo calórico, estimulam o apetite, constitui uma das falhas para o tratamento.
( ) Na técnica de Scopinaro, a absorção de nutrientes mantém-se total, o que prejudica a redução ponderal.
( ) Na técnica de duodenal switch, o desvio intestinal é feito de forma semelhante ao da técnica de Scopinaro, com a alça comum em geral um pouco maior (80 a 100cm).
( ) A gastrectomia vertical isolada tem sido usada por aliar ao fator restritivo um efeito hormonal redutor do apetite, mantendo um trajeto alimentar mais fisiológico.

Assinale a alternativa que apresenta a sequência **CORRETA**.

A) V — V — F — F – V.
B) F — V — F — V – V.
C) V — F — F — V – F.
D) F — V — V — F – F.
E) F — F — V — F – V.

22. Para fins de anatomia voltada ao trauma, criou-se o conceito de períneo expandido em que as nádegas e as coxas são incluídas em decorrência da frequente associação de lesões traumáticas. Assinale a alternativa correta que define essas zonas de ferimentos perineais.

A) Zona II: área composta pela região póstero lateral da nádega inferior até a crista ilíaca.
B) Zona III: face medial da coxa delimitada lateralmente pela linha compreendida entre a EIAS, estendendo-se pelo meio da coxa até a parte medial da patela inferiormente e incluindo a prega da virilha.
C) Zona I: área composta pela região póstero lateral da nádega inferior até a crista ilíaca.
D) Zona I: face medial da coxa delimitada lateralmente pela linha compreendida entre a EIAS, estendendo-se pelo meio da coxa até a parte medial da patela inferiormente e incluindo a prega da virilha.
E) Zona I: compreendida entre os tubérculos púbicos (limite anterior), estendendo-se paralelamente à prega inguinal e continuando posteriormente sobre o sacro.

23. Isolda, 60 anos de idade, portadora de doença pulmonar obstrutiva crônica (DPOC) grave, internada na UTI em tratamento de pneumonia comunitária grave, em uso de terapia antimicrobiana, em ventilação mecânica sem sedação. Apresentou rebaixamento do sensório durante o internamento em UTI. Após descartadas causas metabólicas pelos exames laboratoriais, foi indicado TAC de crânio para avaliação das causas do coma. Após preparação e checagem dos materiais e equipamentos pela equipe de transporte, a paciente foi encaminhada para o setor de tomografia que fica três andares abaixo ao da UTI. O tempo de transporte foi de cerca de 15 minutos, e a paciente foi transportada com ventilação manual. A caminho do setor de imagem, a paciente apresentou crise convulsiva, sendo identificada SpO_2 de 72% e foi verificado que ocorreu uma extubação acidental. Das condutas a seguir, a mais apropriada é

A) proceder imediatamente a uma nova intubação orotraqueal, após ventilação adequada e normalização da oximetria.
B) aumentar a oferta de oxigênio com ajuste do fluxo e seguir normalmente para a realização do exame.
C) agilizar o transporte, fazendo com que a equipe corra em direção ao setor de realização do exame, já que o mais urgente é a identificação da causa do coma para adequado tratamento.
D) retornar imediatamente para a UTI, para tratar intercorrências e complicações.
E) proceder à colocação de cânula de Guedel acoplada a cateter nasal para garantir uma via aérea definitiva e realizar a tomografia de crânio.

24. No decorrer do atendimento da Sra. Isolda, foi realizada uma laringoscopia. No exame, foi impossível visualizar a glote, mas foi visualizada a epiglote móvel (Cormack-Lehane-3A). Por isso, optou-se por intubação endotraqueal precedida de manobra BURP (em inglês, *back, up, right, pressure*) e utilização do guia introdutor maleável (BOUGIE). Apesar da ótima tentativa de intubação, houve falha no procedimento em duas tentativas. Nesse caso, das condutas a seguir, a mais indicada é

A) prosseguir na tentativa de intubação endotraqueal.
B) proceder à traqueostomia cirúrgica de urgência.
C) retornar rapidamente para o setor de origem para fazer ventilação não invasiva.
D) utilizar dispositivos supraglóticos como opção imediata.
E) proceder à traqueostomia por punção.

25. Em relação à forma e à localização do colangiocarcinoma, assinale a alternativa **CORRETA**.

A) O colangiocarcinoma intra-hepático é responsável pela grande maioria dos casos da doença.
B) Os tumores de localização hilar são a forma mais comum de colangiocarcinoma extra-hepático.
C) Os tumores presentes na confluência dos ductos hepáticos podem ser considerados como parte do colangiocarcinoma intra-hepático.
D) A classificação de Bismuth e Corlette é utilizada exclusivamente para os tumores distais.
E) Do ponto de vista macroscópico, a forma mais comum do colangiocarcinoma extra-hepático é a forma nodular.

26. Paciente com fístula pancreática de 250mL/dia de volume no 5º dia pós-operatório de duodenopancreatectomia por adenocarcinoma de pâncreas apresenta quadro de dor abdominal epigástrica e febre de 37,8ºC. Ao exame, o paciente está ictérico ++/IV, hidratado e hemodinamicamente estável com FC 88bpm, sem sinais de irritação peritoneal. De acordo com o International Study Group of Pancreatic Fistula (ISGPF), o grau que se enquadra para esse caso clínico é

A) Grau A.
B) Grau B.
C) Grau C.
D) Grau D.
E) Grau E.

27. Considerando um quadro de trauma duodenopancreático, analise as afirmativas a seguir.

I. Geralmente os achados clínicos de trauma duodenopancreático, cuja maior parte dos diagnósticos é feita tardiamente ou na laparotomia de urgência em função de outras lesões, são inespecíficos, normalmente associados com taquicardia, dor no hipocôndrio direito, vômitos e aumento da temperatura, podendo estar relacionados a sinais de peritonite.
II. As lesões exclusivamente retroperitoneais têm como sintomas dor na região lombar direita, náusea, vômitos e dor nos testículos, sendo seu principal sinal o enfisema pélvico, percebido ao toque retal, na lesão duodenal.
III. A contusão duodenal, com hematoma intramural, manifesta-se com sinais obstrutivos do próprio duodeno e das vias biliares por envolvimento da papila, ao passo que a lesão pancreática revela um quadro clínico semelhante ao da pancreatite aguda e sua gravidade é proporcional à extensão acometida do órgão.

IV. As artérias duodenopancreáticas oriundas da artéria hepática e da mesentérica superior dão ramos para o duodeno e o pâncreas muito próximos, o que inviabiliza uma ressecção pancreática ou duodenal isoladamente.
V. Lesão duodenal grau III é a que envolve mais de 75% da circunferência da segunda porção ou envolvimento da ampola ou ducto biliar principal distal.

A) I, II, III e V estão corretas.
B) I, III e IV estão corretas.
C) I, II, III e IV estão corretas.
D) I, III e V estão corretas.
E) II e IV estão corretas.

28. Referente às hérnias grandes com ou sem perda de domicílio, assinale a alternativa **CORRETA**.

A) Pode-se dizer que um volume superior a 1L herniado pode ser considerado uma hérnia complexa com provável perda de domicílio.
B) Se o volume herniário a ser reduzido for superior a 1,5L, do ponto de vista cardiocirculatório, é provável que possa ocorrer uma diminuição importante do retorno venoso, com aumento do débito cardíaco e suas consequências, podendo levar à síndrome compartimental do abdome.
C) Normalmente, os pacientes com hérnias de grandes volumes são adultos jovens.
D) Pode-se medir o volume herniário de uma única maneira: pela TC, em que o computador do aparelho de tomografia calcula o volume herniário com base nas imagens, ou pela mensuração clínica realizada à beira do leito.
E) Não se usam as duas técnicas de separação de componentes concomitantemente (técnica anterior e posterior), pois a fraqueza que seria gerada pela secção do oblíquo externo associada à secção do transverso levaria a um abaulamento da região.

29. A colecistectomia laparoscópica em vigência de colecistite aguda e inflamação grave é um procedimento desafiador, que pode ser considerado como laparoscopia avançada. No caso de indissecabilidade do trígono hepatocístico e impossibilidade de se obter a chamada "visão crítica de segurança", a opção técnica mais apropriada é (seja por laparoscopia ou laparotomia - suponha que a colangiografia intraoperatória não ajudou a definir a anatomia)

A) colecistectomia com técnica "fundus-down", já que diminui os riscos de lesão vasculo-biliar ao pedículo hepático direito.
B) colecistectomia parcial.
C) colecistectomia com técnica "infundibular", já que na colecistite aguda grave, é uma técnica segura para se identificar o ducto cístico.
D) colecistectomia completa, clipando e seccionando as estruturas com maior probabilidade de serem o ducto cístico e a artéria cística.
E) abortar a cirurgia deixando a vesícula intacta, sem drenagem.

30. Do ponto de vista laboratorial, a indicação formal para laparoscopia como controle de danos é

A) lactato maior que 3 mmol/L, déficit de base menor – 20 mmol/L em pacientes com menos de 45 anos, pH menor 7,1, temperatura menor que 34 graus.
B) lactato maior que 5 mmol/L, déficit de base menor – 15 mmol/L em pacientes com menos de 40 anos, pH menor 7,1, temperatura menor que 35 graus.
C) lactato maior que 5 mmol/L, déficit de base menor – 15 mmol/L em pacientes com menos de 55 anos, pH menor 7,1, temperatura menor que 30 graus.
D) lactato maior que 5 mmol/L, déficit de base menor – 15 mmol/L em pacientes com menos de 55 anos, pH menor 7,2, temperatura menor que 35 graus.
E) lactato maior que 4 mmol/L, déficit de base menor – 15 mmol/L em pacientes com menos de 60 anos, pH menor 7,2, temperatura menor que 34 graus.

CASO CLÍNICO 1

Marcelo, 36 anos, queixa-se de icterícia há 5 meses. O paciente refere cólicas biliares com dores em hipocôndrio direito há 1 ano e meio, automedicado com sintomáticos, sem procurar auxílio médico. Há 5 meses, refere icterícia com colúria, acolia fecal e prurido associado a astenia. Tratado como hepatite em unidade básica de saúde, de início, até que em 3 de setembro de 2019, foi diagnosticado com colelitíase e, em 10 de setembro de 2019, em outro serviço, foi indicada CPRE sem sucesso. Após a tentativa endoscópica, apresentou febre e dor abdominal, sendo encaminhado para o Hospital Cajuru. Ao exame físico, o paciente apresentou-se com bom estado geral, corado, hidratado, ictérico ++/4+, acianótico, afebril, eupneico, Glasgow 15; abdome globoso, doloroso em flanco direito e hipocôndrio direito à palpação superficial e profunda, sem visceromegalias ou tumorações palpáveis, ruídos hidraéreos +, Murphy +; restante do exame físico inalterado. Exames laboratoriais: Hb:10,8g/dL; hematócrito: 32,9%; leucócitos:13,7mil/mm^3; transaminase glutâmica oxaloacética: 279U/L; transaminase glutâmica pirúvica: 334U/L; bilirrubina total: 7mg/dL; bilirrubina direta: 6mg/dL; bilirrubina indireta: 1mg/dL; fosfatase alcalina: 896U/L; gama glutamiltransferase: 1.836 U/L; tempo de protrombina: 11,5seg; antiagregantes plaquetários: 73%; albumina: 4,1g/dL. Como resultado da USG abdominal total, obteve-se: fígado tópico, de contornos e dimensões normais; parênquima homogêneo; veia porta de calibre normal; vesícula biliar de forma e dimensões reduzidas; paredes espessas e regulares; presença de cálculo de 2,2cm em seu interior, com presença de sombra acústica posterior; dilatação de vias biliares intra-hepáticas; hepatocolédoco de calibre normal; pâncreas de forma, dimensões e ecogenicidade sem alterações.

Em relação ao caso clínico apresentado, assinale **V** para as afirmativas verdadeiras e **F** para as falsas.

31. (V) Provável diagnóstico de colecistite aguda pós CPRE. Paciente deverá ser submetido a colangioressonância no pré-operatório se disponível no serviço.

32. (F) Provável diagnóstico de cirrose hepática Child-Pugh A associada a colelitíase. Paciente deverá ser submetido a nova tentativa de CPRE.

33. (V) O histórico de icterícia e pancreatite em pacientes com colelitíase pode ser preditivo de doença complicada.

34. (F) Cálculos maiores do que 1 cm são prováveis indicativos de Síndrome de Mirizzi.

35. (V) Na classificação de Csendes, as fístulas colecistoentéricas grau V fazem parte do quadro da síndrome de Mirizzi. No grau Va, a fístula colecistoentérica estaria presente sem a associação com a obstrução intestinal de delgado por cálculo biliar classificado como Mirizzi grau Vb.

CASO CLÍNICO 2

Joaquim, 37 anos, auxiliar de serviços gerais, vem ao ambulatório de cirurgia geral com aumento de volume em região inguinal direita há 9 meses associado a dor local, principalmente durante e após atividade física. Piora do quadro há 1 mês. Nega comorbidades, nega uso de medicações crônicas, nega cirurgias prévias. Ao exame físico, presença de abaulamento em região inguinal à direita durante manobra de Valsalva. O cirurgião optou por operá-lo pela técnica videolaparoscópica TAPP (acesso transabdominal pré-peritoneal).

Em relação ao caso clínico apresentado, assinale **V** para as afirmativas verdadeiras e **F** para as falsas.

36. (V) O Orifício miopectíneo de Fruchaud corresponde aos locais comuns para o surgimento de todas as hérnias na região inguinal, sendo delimitado medialmente pelo músculo reto abdominal, inferiormente pelo ligamento pectíneo, lateralmente pelo músculo psoas e superiormente pelos músculos transverso abdominal e oblíquo interno (arco transversal).

37. (V) Para facilitar a compreensão e o reconhecimento das estruturas anatômicas, a imagem de um Y invertido na região inguinal na técnica TAPP é criada com os seguintes elementos: vasos epigástricos inferiores (superiormente), vasos deferentes (medialmente) e vasos espermáticos (lateralmente).

38. (V) O chamado Triângulo de Doom é formado pelos vasos deferentes medialmente e vasos espermáticos, lateralmente, corresponde à localização dos vasos ilíacos externos (artéria ilíaca externa e veia).

39. (F) O chamado Triângulo de Doom é formado pelos vasos deferentes lateralmente e vasos espermáticos, medialmente, corresponde à localização dos vasos ilíacos internos (artéria ilíaca interna e veia).

40. (V) Triângulo da “dor” (ou dos nervos) é medialmente delimitado por vasos espermáticos e trato iliopúbico lateral e superiormente. Esse trígono representa a passagem do nervo cutâneo lateral da coxa, ramo femoral do nervo genitofemoral e do nervo femoral.

EM BRANCO

EM BRANCO