PUCPR
GRUPO MARISTA

PONTIFÍCIA UNIVERSIDADE CATÓLICA DO PARANÁ
PROCESSO SELETIVO – EDITAL N.º 27/2016

PROVA OBJETIVA

RESIDÊNCIA MÉDICA – ISCMC/HUC/HMSB

---

02 DE DEZEMBRO DE 2016

PRÉ-REQUISITO EM ORTOPEDIA OU CIRURGIA PLÁSTICA

LEIA ATENTAMENTE AS INFORMAÇÕES E INSTRUÇÕES ABAIXO:

1. Esta **PROVA** contém 35 questões numeradas de 01 a 35. As questões numeradas de 01 a 30 valerão 2,5 pontos e as questões numeradas de 31 a 35, referentes ao(s) caso(s) clínico(s), valerão 5 pontos cada.
2. Confira se a sua **PROVA** contém a quantidade de questões correta e se corresponde à sua **ESPECIALIDADE**. Caso negativo, comunique imediatamente ao fiscal de sala para a substituição da prova.
3. Verifique, no **CARTÃO-RESPOSTA**, se os seus dados estão registrados corretamente. Caso encontre alguma divergência, informe imediatamente ao fiscal de sala.
4. Após a conferência do **CARTÃO-RESPOSTA**, assine seu nome no local indicado.
5. Para as marcações do **CARTÃO-RESPOSTA**, utilize apenas caneta esferográfica, escrita normal, tinta azul ou preta.
6. Para cada uma das questões objetivas, são apresentadas 05 opções identificadas com as letras **A**, **B**, **C**, **D** e **E.** Apenas uma responde corretamente à questão.
7. Para o preenchimento do **CARTÃO-RESPOSTA,** observe:
   a. Para cada questão, preencher apenas uma resposta.
   b. Preencha totalmente o espaço compreendido no retângulo correspondente à opção escolhida para resposta. A marcação em mais de uma opção anula a questão, mesmo que uma das respostas esteja correta.

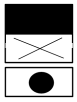
Preenchimento correto;
Preenchimento incorreto;
Preenchimento incorreto.

8. O tempo disponível para esta prova é de 03 (três) horas, com início às 14 horas e término às 17 horas.
9. Você poderá deixar o local de prova somente após as 15 horas.
10. O caderno de **PROVA NÃO** poderá ser levado pelo candidato.
11. Você poderá ser eliminado da **PROVA**, a qualquer tempo, no caso de:
    a. Ausentar-se da sala sem o acompanhamento do fiscal;
    b. Ausentar-se do local de provas antes de decorrida 1 (uma) hora do início da **PROVA**;
    c. Ausentar-se da sala de provas levando **CARTÃO-RESPOSTA** da Prova Objetiva e/ou caderno de **PROVA**;
    d. Ser surpreendido, durante a realização da **PROVA**, em comunicação com outras pessoas ou utilizando-se de livro ou qualquer material não permitido;
    e. Fazer uso de qualquer tipo de aparelho eletrônico ou de comunicação, bem como protetores auriculares sem a permissão da Comissão;
    f. Perturbar, de qualquer modo, a ordem dos trabalhos, incorrendo em comportamento indevido;
    g. Não cumprir com o disposto no edital do Exame.

✂----------

RESPOSTAS

1.	2.	3.	4.	5.	6.	7.
8.	9.	10.	11.	12.	13.	14.
15.	16.	17.	18.	19.	20.	21.
22.	23.	24.	25.	26.	27.	28.
29.	30.	31.	32.	33.	34.	35.

EM BRANCO

1. Conforme o método de ILIZAROV, os fios com oliva são colocados

A) mais distante da fratura, no lado convexo, e mais perto, no lado côncavo.
B) perto da fratura, tanto no lado convexo quanto no côncavo.
C) mais perto da fratura, no lado convexo, e mais distante, no lado côncavo.
D) distante da fratura, tanto no lado convexo quanto no côncavo.
E) no foco da fratura.

2. No bloqueio regional interescalênico, as seguintes raízes geralmente requerem suplementação anestésica

A) C8-T1
B) C5-C6
C) C5-C6-C7
D) C7-C8-T1
E) C6-C7-C8

3. Na avaliação dos membros superiores, um questionário utilizado é o chamado DASH. Se um paciente atingir a pontuação de 100, significa que o membro superior avaliado encontra-se com função comprometida

A) moderadamente, pois atingiu 80% da pontuação.
B) totalmente, pois atingiu a pontuação máxima.
C) moderadamente, pois atingiu entre 60 e 79% da pontuação.
D) moderadamente, pois atingiu entre 40 e 59% da pontuação.
E) minimamente, pois atingiu uma boa nota.

4. A incidência radiográfica denominada “túnel do carpo” é feita com o punho

A) fletido.
B) pronado.
C) supinado.
D) desviado radialmente.
E) estendido.

5. O maior suprimento vascular do escafoide é fornecido pelo feixe vascular da artéria digital que penetra no segmento

A) dorsal.
B) volar.
C) proximal.
D) medial.
E) polar.

6. O retalho que mantém o segmento cutâneo preso apenas a seu pedículo, o que permite um amplo arco de rotação, para atingir áreas distantes, é chamado de

A) pedicular.
B) ilha.
C) livre irrigado.
D) rotacional.
E) ao acaso.

7. O retalho chinês tem no seu pedículo a relação artéria:veia de

A) 2:1
B) 1:3
C) 3:1
D) 1:1
E) 1:2

8. O retalho do músculo serrátil possui como artéria nutriente a

A) tóraco-dorsal.
B) serrátil anterior.
C) circunflexa posterior do úmero.
D) circunflexa anterior do úmero.
E) peitoral.

9. O retalho da artéria primeira metacarpal dorsal é do tipo

A) fascial.
B) fáscio cutâneo.
C) miocutâneo.
D) cutâneo.
E) muscular.

10. O retalho de ATASOY é um retalho classificado como

A) peninsular.
B) ilha.
C) livre.
D) ao acaso.
E) composto.

11. O retalho do tipo MOBERG é usado para cobertura de defeitos

A) dorsais dos dedos indicador e médio.
B) dorsais dos dedos anular e mínimo.
C) na zona II de Verdan.
D) na zona III de Verdan.
E) volares do polegar.

12. O retalho em ilha do tipo LITTLER localiza-se

A) na face volar do dedo.
B) na região da prega palmar distal.
C) no punho, e serve para cobrir defeitos distais dos dedos.
D) na face ântero-lateral do dedo.
E) no dorso da primeira comissura.

13. O teste de PATTE avalia o tendão do músculo

A) supraespinal.
B) redondo menor.
C) infraespinal.
D) subescapular.
E) bíceps (porção longa).

14. Ao examinar a flexão do quadril (iliopsoas) com o paciente na posição sentada, solicitando-se pra que ele eleve a coxa da maca, estão sendo testadas as raízes

A) L2 e L3.
B) L1 e L2.
C) L3 e L4.
D) L4 e L5.
E) T12 e L1.

15. Uma dupla curva toracolombar, em que as curvas são clinicamente semelhantes e ambas cruzam a linha média, tratando-se de uma dupla curva verdadeira que requer a artrodese das duas curvas é classificada por KING-MOE como tipo

A) 2.
B) 3.
C) 4.
D) 5.
E) 1.

16. O músculo que se origina do côndilo lateral da tíbia e membrana interóssea e se insere no cuneiforme medial e na base do primeiro metatarsal é o

A) tibial posterior.
B) flexor dos dedos.
C) extensor dos dedos.
D) tibial anterior.
E) tríceps sural.

17. Os cotos embrionários dos membros aparecem como pequenas projeções da parede do corpo ventrolateral em direção axial a partir da quarta semana. Os estágios precoces de formação dos membros superiores iniciam-se no

A) 32º dia.
B) 28º dia.
C) 36º dia.
D) 40º dia.
E) 44º dia.

18. No quadril da criança, a porcentagem de 30% de deslocamento lateral da cabeça femoral em relação à borda súpero-lateral do acetábulo indica um quadril

A) normal.
B) displásico.
C) subluxado.
D) luxado.
E) inveterado.

19. O condroblastoma acomete caracteristicamente

A) o colo de ossos longos.
B) a metáfise de ossos longos.
C) a epífise dos ossos longos.
D) a transição entre a metáfise e a diáfise de ossos longos.
E) o periósteo de ossos longos.

20. Nos dedos, os diferentes padrões vasculares da rede venosa e das artérias digitais levaram à criação de zonas distintas cujos reimplantes apresentam peculiaridades na indicação e no prognóstico funcional. A zona que compreende a região entre a articulação interfalângica proximal e a base da unha é a zona

A) I.
B) II.
C) III.
D) IV.
E) V.

21. A medida normal da distância entre a tuberosidade anterior da tíbia e a garganta da tróclea (TA-GT) feita por tomografia computadorizada axial é considerada normal até

A) 10 mm.
B) 30 mm.
C) 20 mm.
D) 40 mm.
E) 50 mm.

22. Na luxação acrômio-clavicular o grau IV de ROCKWOOD apresenta

A) elevação superior entre 100 e 300% do normal.
B) desvio posterior da clavícula em relação ao acrômio.
C) deslocamento inferior da clavícula.
D) deslocamento anterior da clavícula.
E) penetração da clavícula no músculo peitoral.

23. A classificação clássica de BOMBELLI para artrose de quadril para um quadril com flexão de 30º a 60º e adução até 15º compreende o tipo

A) rígido.
B) móvel.
C) pré-ancilose.
D) hipertrófico.
E) hipomóvel.

24. O teste de YERGASSON diagnostica lesões

A) do cabo longo do bíceps.
B) do subescapular.
C) do *labrum* glenoidal inferior.
D) da articulação acrômio-clavicular.
E) do redondo menor.

25. O acesso anterior de SMITH-PETERSEN no quadril disseca o intervalo entre os músculos

A) sartório e vasto lateral.
B) vasto lateral e vaso intermédio.
C) sartório e reto femoral.
D) vasto intermédio e vasto medial.
E) vasto lateral e tensor da fáscia lata.

26. Um hálux valgo que apresente ângulos intermetatarsal de 10° e metatarsofalângico de 16° será classificado conforme COUGHTLIN, como

A) leve.
B) normal.
C) moderado.
D) grave.
E) gravíssimo.

27. Na neurapraxia, tem-se que

A) há interrupção do axônio, mas as bainhas conjuntivas permanecem intactas.
B) há interrupção das lamelas e bainha conjuntiva, mantendo axônio íntegro.
C) há secção do epineuro, com preservação de perineuro e endoneuro.
D) ocorre a lesão do fascículo, mas não do endoneuro.
E) a estrutura do nervo permanece intacta.

28. Na lesão medular, a classificação de FRANKEL em que há função sensitiva e motora funcional abaixo do nível da lesão, corresponde ao tipo

A) A.
B) B.
C) C.
D) D.
E) E.

29. Na perna, o nervo fibular profundo compõe o compartimento

A) anterior.
B) lateral.
C) profundo.
D) superficial.
E) posterior.

30. No paciente sem doença, a pressão basal dos compartimentos musculares não supera os

A) 2 mm Hg.
B) 25 mm Hg.
C) 30 mm Hg.
D) 10 mm Hg.
E) 35 mm Hg.

CASO CLÍNICO

Rapaz de 21 anos, após discussão com colega, agride-o desferindo, com a mão direita, um soco que atinge os dentes incisivos centrais superiores. Comparece ao pronto-socorro uma hora após. O ortopedista plantonista recebe o caso, vê inicialmente uma lesão sangrante, com ferida de característica contusa articular na região metacarpofalângica do dedo médio, e presta o primeiro atendimento.

31. A conduta inicial deve ser

A) a lavagem da ferida no pronto-socorro e sutura primária.
B) a lavagem da ferida no pronto-socorro, sutura primária da ferida e antibioticoterapia.
C) a lavagem da ferida no pronto-socorro, antibioticoterapia, sutura primária da ferida, gesso em posição *intrinsic*.
D) a lavagem da ferida no pronto-socorro, debridamento, antibioticoterapia e sutura primária.
E) a internação, lavagem da ferida em ambiente cirúrgico sob garrote, exploração, antibioticoterapia.

32. A cultura resultou em infecção por Pasteurella *multocida*, deve-se administrar como antibioticoterapia

A) bloqueador da replicação nucleotídea e oxacilina.
B) antagonista da reação núcleo-membrana e sulfa.
C) estabilizador de membrana e inibidor do peptidil DNA.
D) inibidor da beta-lactamase e penicilina.
E) inibidor de síntese proteica.

33. Entre os germes comumente encontrados nesse tipo de lesão está

A) Kingella *kingae*.
B) Streptococus *virae.*
C) Eikenella *corrodens*.
D) Pasteurella *tordensis.*
E) Mycobacterium *epidermidis.*

34. Na comparação entre a mordida humana e a mordida por animais, tem-se que

A) nas lesões por animais, há um maior número de diferentes bactérias, especialmente anaeróbios.
B) nas lesões por humanos, há um maior número de diferentes bactérias, especialmente aeróbicos.
C) nas lesões por animais, há um maior número de diferentes bactérias, especialmente aeróbios.
D) nas lesões por humanos, há um maior número de diferentes bactérias, especialmente anaeróbios.
E) nas lesões por animais, há um maior número de diferentes bactérias, especialmente gram-positivos.

35. Os três (3) espaços no dorso da mão potencialmente penetrados pelos dentes incisivos foram

A) subseroso dorsal, subtendinoso, ligamentar.
B) subcutâneo dorsal, intratendinoso e ligamentar.
C) subcutâneo dorsal, subtendinoso e articular.
D) subcutâneo dorsal, supratendinoso e ligamentar.
E) subseroso dorsal, subtendinoso e articular.

EM BRANCO

EM BRANCO